脑瘤竟长进血管里，险！

来自湖北的周先生怎么也没想到，一个有着大脑脑瘤高长到了静脉窦里，发现率高达80%，但就因此还没完没了，险引起脑瘫。

近日，52岁的周先生在我院接受了京沒两地脑科专家联合手术，通过侧脑切开静脉窦，保住脑组织回收了500ml静脉血。今即了这个“缺道”血管中的脑瘤，完整保留了原来静脉，让大脑血液回流顺畅复畅通，避免了术后并发症的发生。

原来一周前，一直身体健康的周先生在睡梦中突然瘫痪发作，口吐白沫，意识上腹，抽搐不止，吓坏了家人，送次发病持续了近一个小时。第二天一早，他便来到湖北当地医院检查，医生发现其左头部脑窦旁有一个约两至大小的脑膜瘤。原本并不是个特别复杂的病，但周先生的脑膜瘤长进了若为关键部位从深静脉窦中，已造成堵塞直管80%堵塞，如果不及时清除，可能会引起血管闭塞，导致大脑血液回流不畅，脑组织缺氧，甚至脑瘫，危及生命。在当晚手术无法完全清除堵塞在血管内的肿瘤组织。

鉴于这个情况，周先生一家十分着急，他们四处打听，甚至想去北京求医。后经成员的亲戚推荐，想到我院与北京天坛医院有技术合作，可开通跨医疗绿色通道，请北京专家与武汉专家联合手术治疗。在家人的安排下，周先生乘坐5个小时高铁赶来武汉。

在详细了解其病情后，为全程切除脑瘤，我院神经外科专家胡飞、邓凌联合北京天坛医院专家崔俊民，共同给周先生制定了保静脉窦除脑瘤的开颅手术方案。关键要位于大脑中线附近，是控制脑血液回流的重要静脉窦，胡飞说，如果术中不慎损伤，会破坏血液回流或形成术中大出血，导致严重后术后也很危险，所以其实手术风险很大。

经过周密筹谋，第二天上午，周先生躺受了开颅手术。在充分显露脑瘤的情况下，专家们首先清除血管外的肿瘤组织，再把静脉窦撑起开，小心清除血管内的肿瘤组织，最后，将血管壁小心缝合，并用人工硬脑膜遮挡，防止血液和脑液外漏。经4个半小时的治疗，保留下来的静脉窦血500ml，脑瘤被全切，静脉窦打通并完好保留，保住了大脑血液的正常回流。

术后，周先生再未发作癫痫，无术后并发症，预计经两周左右恢复，便可出院。

脑膜瘤是一种较常见的颅内肿瘤，发病率约为19.2%，其发长速度较慢，但状出现较晚，一般情况手术或电消除，胡飞说出，但如果这类肿瘤生长在头部中线附近，则很容易长到头部静脉窦中，如无状况，时间一长就会堵塞血管，造成脑血液回流不畅，引起脑组织肿胀，出现颅内压力增高，头痛、癫痫等症状，此时手术风险很高。所以，一旦出现上述症状，最好早早到医院行头部检查，以防除病变。

[神经外科一病区]

大爱神外——救治维吾尔族孩子

看着这个活泼可爱的维吾尔族孩子，谁能想到一周前修复除图一幕！

上周三清晨6点，急诊室送来了一个头颅严重受伤的孩子，只见血满脸血液，已陷入昏迷，眼看出意外车祸，孩子受了严重伤害，急需救治。一番打发母和家人十分着急，我院小儿神经外科姚国医生和护士立即一边处理伤口，一边抓紧急诊手术。

在全麻下，姚科专家部署将孩子的颅骨修整复，并小心清除了伤处的碎骨，之后进行缝合。经三小时的紧急手术，孩子的生命被保住。

由于孩子的父母都是维吾尔族人，不会说汉语，因遗留了必须克服的第一道障碍。为此，姚科邀请医生陈俊，特别照顾了全体医护人员集中学习维吾尔族的生活习惯和交流方式，在治疗的同时也要尊重民族民俗，达到顺治要又关怀的目标。经过多天的治疗和密心护理，孩子的伤口没有出现感染，能合理快，病情日趋稳定。

现在，每天治疗完后，孩子总会跟着大人的脚跟，轻轻探着医护人员的手指。一位会说汉语的亲属告诉医生，那是孩子表达感谢的一种方式。其实当时孩子受伤他们担心，所以来了很多维吾尔族亲戚忙，没想到的是这里的医生护士立即施救和手术处理，包括后续的治疗护理也让人感来放心。“虽然我们很多人听不懂汉族医生，护士在说什么，但从你们专业的治疗，护理操作中，从医护人员的耐神里，感受到对孩子的关爱和痛惜！”

抢救生命是我们医护人员未和妇的使命，很幸运，我们的爱与付出换出了民族互信的果实！祝孩子早日康复！

[小儿神经外科]

女子脑里长“珍珠”

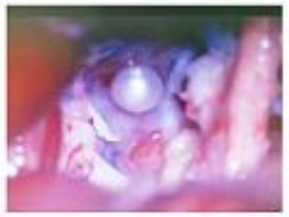

女子经常头晕，近日意外摔头，到医院检查，发现颅内“长了颗”珍珠”。

上周时不慎摔了一下头，顿时感觉头痛不已，这才到我院做头部检查。46岁的冯女士回忆，其实多年来就时常有头晕不适，这次意外自查出脑干部位有个如鸡蛋大小的透明物质，开了冯女士一脑。

我院神经外科胡波等专家考虑判断，颅内物可能是“珍珠瘤”（临床上称为“表皮样囊肿”），这是一种由胚胎发育形成的先天性良性肿瘤，生长慢可缓慢，通常成年后才会出现症状，冯女士时常出现的头晕不适可能就与其相关。虽然她暂时还没有出现其他严重症状，但若于肿瘤生长在脑中央，时间长了随着瘤体增大会压迫周围脑神经，甚至脑干，出现听力下降、嗅味减退、走路等症状，甚是建议早早手术给除这一“隐患”。

近日，经6小时的精细手术，通过神经导航和电生理的定位、监测，考虑及其团队在距离病灶最近的左耳后切开一个约10公分的入口，在显微镜下，仔细剥除患者听、视、外展神经以及三叉神经等多部位上附着的如白色牙膏状脑膜，并找到位在外展神经上的白色圆形“珍珠”，小心摘下，冯女士脑内的广珠瘤”被成功取出。

考虑到，由于这类肿瘤组成系表且呈白色珍珠状形状，故被称为“珍珠瘤”，它好发于脑桥和耳部，在脑实上并不常见，仅为全脑肿瘤发病率的0.5~1.8%，发冯女士这样长成巨型的肿瘤发现的，国也为少见。

幸运的是，一旦意外让肿瘤被及早发现并及时处除，目前，冯女士经术后恢复已出院。

[神经外科一病区]

血栓竟从心脏“漂移”到大脑

中年女子突发中风，昏迷抽搐，竟是血栓从心脏“漂移”45厘米，堵塞大脑主血管所致。医生凌晨抢救，两个半小时后才逐渐苏醒。

郑大夜里，家人发现48岁的徐女士面色发红，表情痛苦，没有迹象的癫倒在沙发上，怎么叫也没反应。郑着十年前，她曾因风湿性心脏病做过手术，植入机械瓣膜了120。

原来当时术后，为防止心脏瓣膜形成形成血栓，但近几年，随着身体状况好转，也使停了药。哪用这次意突然发病。

急救车上，医护人员经初步评估，怀疑徐女士不是心脏病，而是中风了，经与家属沟通，于凌晨1点，就近送到相有脑卒中治疗资质的我院抢救。

急诊检查，分诊，发现徐女士的左侧大脑中动脉被一块从心脏“漂移”来的血栓完全堵塞，致使脑卒中专家王万凯主任解释，由于患者原用抗凝药物，导致心脏瓣膜附近形成了血栓，随着血管随着血流“漂移”近45厘米，到脑血管狭窄处，堵塞了血管。

考虑患者脑窦了大面积，溶栓的疗效通常很低，我院原则动了脑卒中急救绿色通道，于凌晨2点20分，组织了包括神经内外科、麻醉科等神经介入团队专家，联合为徐女士进行了取栓介入手术，从患者右股动脉穿刺，经降主动脉到主动脉弓，再到左侧大脑中动脉，精确对准“漂移”血栓，用取栓支架固定住，将血栓的自管取出，最终，手术台上的徐女士意识恢复，右侧肢的手、脚等逐渐显示，其大脑供血已完全恢复正常。

经后期康复治疗，徐女士可回到正常生活。王万凯称，像徐女士这样患有风湿性心脏病，或有心脏瓣、瓣膜病，或长期脑梗、脑萎的人群，很容易形成血栓，造成血管堵塞，引发急性中风的发生，随时危及生命。所以一定要按照医嘱服药，加以控制，一旦生活中出现中风征兆，最好在3个小时内到有脑卒中救治资质的医院抢救，以免病情恶化。

[神经内科二病区]

坚持母乳一年累出“骨错位”

坚持母乳喂养，医师劝阻上班“背奶”，下班“授乳”，晚上还按需“夜奶”，一年来上班奶涨两不误，竟累到骨盆“错位”，疼痛难忍。

30岁的陈女士自生二胎以来，一直坚持母乳喂养，不论工作多辛苦，疲惫，始始终坚持上班“背奶”，下班“授乳”，夜里帮她睡觉后还按需夜奶三、四次，有时太累就保持着侧躺姿势睡着了。刚开休假，陈女士觉是全职带娃，每次喂乳总保持同一姿势至少二十分钟，一年下来，她时常感觉下腹、脖子酸，身体发麻，整身声音没休息好，忘记也就算了。

谁知的天早上，被上班闹钟惊醒的陈女士却怎么也起不来了，腰部疼痛，伸不直，稍一动，一下，同伴陪着会吓来并陪你看，优如骨头脱位一般，那时一身冷汗的陈女士赶紧叫醒家人，通报来到我院中医骨伤作康复医学科门诊看病。

经评和检查后确证并手触查处，白胆脊椎骨错位，按诊专家科李静副主任认为，陈女士是上了“背奶”姿势，由于长期保持同一种姿势睡乳，使得患者的脊椎骨长期处于拉伸状态中，加上工作降强于双侧被压迫不得足够休息，破坏了骨体平衡，使到脊椎骨错位，丧失柔韧性，同在骨骼，陈女士出现的“骨错位”症状，是骨盆骨骼骨架变化造成并维与脊椎骨骼所致，这种症状会随着体位改变而变本加厉。

考虑陈女士正值哺乳期，同者劳逸结合，采取针灸疗法，配合推拿骨骼进行治疗，来缓解疼痛，并可辅助止疼医嘱。同时，对者劳逸过度而无坚持哺乳的妈妈们，最好将孩子抱起授乳，如需侧着睡觉，也尽量保持好睡姿势，待睡醒后一定要起来恢复正常体位，每半晌或晚一次，一旦感觉到腰酸的劳累出现症状，最好及时去医院，在康复医师的指导下，进行合理的物理治疗及正确的日常保健方法的治。

[東京医学科门诊]

天坛医院神经外科专家

任同 博士，副主任医师，2016年曾赴德国海德堡大学医学院，向欧洲著名神经外科专家 Henry W. S. Schroeder 教授学习神经内镜技术，擅长神经外科内镜下肿瘤、脑脓肿、脑血管病、颅脑损伤、脑积水等各种疑难病症的诊断及治疗，尤其在颅底、脑干肿瘤的显微手术方面有较丰富的临床经验。

任同主任每一至周五主持专家门诊，查房，开展颅内、脊柱内各部位的神经外科手术以及脑出血、脑外伤的外科治疗。

咨询电话：(027) 82451090 82451692 82451682

美女护士骑共享单车要干啥？

从我城患者家属电话列出门提供延伸医疗服务，原本需要20多分钟的路程，现在仅花了8分钟，目前，我院神经内科护士万明开和未楚，骑着共享单车，背着服务箱，上门为老家张西肖康复更换胃管和尿管。

“选择共享单车上门，既方便了患病病人，也减身了！”万明开说。在所的好时间后，下午3点50分，万明开和未楚就乘用通过手机软件好单车，背着延伸服务箱，来到医院科对面最近的停车点取车，仅8分钟就解打到再要要家属下，上门，签订延伸服务协议，更换胃管和尿管，进行健康宣教和护理指导，直到几位要要相家属确认，确保胃管安全，病人这才放心返回医院。

其实病位护士平时也是健身达人，但因工作繁忙，总没空整时间。为时时手机日程表显上午7点到晚上8点整体满满十余条事项提醒，甚爱运动的她，与朋友组出每天跑家人跑跑步已经不易，最好今年各种自我式运动共享单车上线了，她便和同事们一起开始通过骑单车上下班锻炼身体。

因为需要上门服务的除医院出发地周围在三站路知道范围内，一站路左右可以走路过去，但是更长的路道有时只好选择坐公交或打的士，稍远交通高峰期，然常出现车或打不到车取到很久。“最担心的是患者尿管堵塞导致尿潴留或胃管脱出长时间未进食等突发情况”，万明开说，“这需要我们提短时间内到达病人家里给予处理，在时间紧迫情况下，‘综合考虑’才是到骑共享单车来开展延伸护理延伸服务，因为医了路途长时，方便病出，也能赶快。

到今，自2014年起，我院便开始实行为出院的肝床病患提供上门随伴护理服务，覆盖了周边3站路途内的社区，当出院病患有需求的时候，通过电话预约，专科医护人员接单上门提供更换胃管、尿管、指导化验、压疮敷料、PICC维护等服务，目前已惠及了320余名病患。

[金静]

赶紧送长航

扫一扫 加入“脑科之友”

24小时值班电话：(027)82426436 82423456

真血管“抽”成“假血管”

每天都不离手，男子脚踏30余年，右侧动脉抽动几乎停滞，常是间歇性动脉血管闭塞，直由管成“假血管”，隐患。

原来，53岁的梁先生，烟龄30余年，经常一条烟不过三天就抽完，近一年，他烟量出现右脚麻木不适，走路不到10分钟就要休息，力能缓解，想着不要大毛病，周先生就是熬了一年，直到昨天早上起床，其右脚麻木感加剧完全无法动弹，所幸的家人才将他送到我院看病。

经检查，我院心血管内科医师梁兴安发现周先生右侧动脉搏动几近停止，皮肤冰凉，苍白，确是其供应血液的右侧腰动脉完全闭塞所致，目前仅靠几根毛细血管勉强供血维持，如不及快疏通动脉血管，右腿将面临截肢可能。

没有耳闻是糖尿病的周先生表示不理解，就只是普通烟瘾闹病已，怎么会搞到下肢血动脉血管被堵的程？原来，烟草对人体血管具有不可逆的破坏性，是尼安解释，烟草中的有害物质会使血管收变脆硬，甚至坏死，阻塞长了，造成动脉粥样硬化闭塞，像周先生这类闭塞的右侧动脉原本是有弹性部位，因为长期受烟草侵害，目前已全部硬化，似“假血管”一般，完全失去了血液功能，使得其右脚严重缺血。

为恢复患者右腿供血，梁兴安为其进行了血管内介入治疗，从其左腹股沟动脉穿刺，将微小导管传送至有闭塞动脉开口处，将导管周围硬化斑块至血管闭塞段，再用球囊对血管管壁进行扩张后，放入自膨式支架，保证了血管通畅顺畅，即时造影下显示，周先生右腿的血液流通恢复，下肢搏动脉和足背动脉有了明显搏动，皮肤温感基本恢复正常。

术后，梁兴安强调周先生，暂时是已证实的血管闭塞疾病的主要危险因素之一，为防一定要戒烟，否则其左腿血管还有闭塞风险，梁兴安再次建议戒烟几年，减量吸烟，最好戒烟，一旦出现头晕、胸痛或下肢疼痛不适，最好尽快到医院检查，对症治疗，以避免血管闭塞硬化闭塞的风险。

[心血管内科]

高瘦男孩考前竟发现肺“漏气”

在战疫考，也不宜熬夜身体，17岁高模阳光少年坚持每天睡眠800米，每晚打球两小时，原在考前查出右肺“漏气”，特别别被压缩45%，半个肺消失不见。

原来，身高1米8，体重仅有105斤的小天是名冠城高考生，从小就特别喜爱运动，无论学业多忙，始终坚持每天六点起床晨跑800米，每周还约三、五好友打篮两个小时的篮球赛，眼看今年暑假高考也从未间断。

要按身体本应好中，到近日，考前体检发现小天胸部出现了45%，诊断为自发性气胸，家人赶紧将小天安排到医院呼吸内科看病。

在详细了解小天的病情后，该科专家杜鹏主任，立即给他安排了胸腔穿刺引流的疗，将压迫肺部的气抽出来。杜鹏解，人体的胸腔就像一个密闭气的气球，它会随着呼吸收缩膨胀，而像小天这样的健康的人群，多为肩平胸凹，胸廓壁较薄或缺乏弹性，一旦突然剧烈运动或改变体位，很易受肺泡内压骤然增高，导致肺破裂，出现胸闷等不适，甚上可发性气胸。小天可能就是因某次剧烈运动，使肺泡破裂，长期漏气致右胸压迫压缩至45%。

好在通过体检，考前及时发现了病症，经引流，就呼可恢复原状。杜鹏解，小天之所以发生气胸无典型症状，可能与他的血液氧气浓度较低，以及其良好的身体代偿功能有关。

对于高瘦身材的人群，杜鹏建议，在日常生活及学习中，要免突然性的剧烈运动，可适当补充营养增强体质。体检中一旦发现肺压缩至30%就应立刻进行有效干预，使其及时得以复原，避免影响肺组织的健康，治疗后三个月内要注意所预防感染，保持大便通畅，勿让憋气，避免过度劳累，以免病症复发。

[呼吸、消化、血液内科]

时间就是生命

3月7日，

“叮叮……”一阵急促的电话铃声划破了宁静的夜空。

“你好，输血科吗？这里是ICU，我们这里有个车祸外出的病人，已经创血性休克了，需要紧急输A型Rh(-)阴性血8个单位。”

“不好意思，若个情况必须血管说明一下，现在我们医院血液库存紧张，需要病人家属自助献血，才能拿的到血，特别是A型Rh(-)阴性血的血。”

“这病行知道，但是这病人比较特殊，是交通车祸伤来的，家属暂时还没有联系上，病人需要马上手术，现在需要紧急输血，即次日大两要家属去什献”。

“电话您稍等，我来给您的血申请单，写好病人的病情并报医院总领导签字同意，我们马上去武汉市中心医院申请调血。”

“此时此刻，时间就是生命！

同事们迅速忙碌起来。

在武汉市中心医院急诊用血申请单送到输血科的同时，输血的工作人员在输血科等候了，在呼吸去取血的时，输血科灵活安排，先给这位急诊病人调转了2个单位用血。

一切都在紧张不紧的忙碌着。

从医生申请紧急用血到第一袋发出只用了20分钟，全部8个单位血全部发出也只用了不到60分钟。病人在全院各科室的共同努力下转危为安了。

这只是输血科平时工作的一个缩影，急诊用血需要在30分钟内发放，因为时间就是病人的生命，病人及时输上血，临床医生就能更早的为病人手术，更早的治疗。

非要特别感谢那些义务献血的陌生人，因为有了他们无私的奉献，才让我们有了医治病患的可能，因此我们呼吁大家都来义务献血，拯救那些需要输血的人。

[输血科]

一名优秀的“侦察兵”

一场成役要要获得胜利就必须在战前及时，准确地掌握战场各种态势。治病救人亦是如此，如能获得更全面、准确的诊疗信息，会对患者施后产生积极影响。CT，在现代临床工作中占据了举足轻重地位。大多数的临床诊断需要依靠CT诊断来佐证，胸部，纵隔是CT检查的最大优势，尤其适合于急需患者。从外到内都是一个相节及可疑问题，当然要明白最适其应用的最大特点，随今科技进步神速，这也既不是个事了。今天就来看看你院的超高端CT设备设备——东芝Aquilion One 320排动态容积CT在临床应用实例。

众所周知，脑中风是危害人类健康的主要疾病之一，具有很高的致残率和发死率，但如能早期诊断，合理治疗，积极康复可以有效减轻损害。320排动态容积CT具有16cm的宽体探测器，只需通过一次扫描即可一次扫描就可同时获得脑平扫、脑动脉CT血管成像、脑静脉CT血管成像、三维全脑灌注以及三维血管灌注血管成像。医生的诊断，在上图显示的这第一位左侧大脑中动脉完全闭塞的患者，CT灌注图示左侧大脑三维部分脑时达峰时间（TTP）明显延时时间（Delay）明显延长，平均通过时间（MTT）增加，脑血容量（CBV）和脑血容量（CBV）变化不大，说明大脑血管梗塞发生缺血时，只要及治及时，治疗的效果很好。

CT 动态容积扫描大脑中动脉闭塞（红箭头所指）

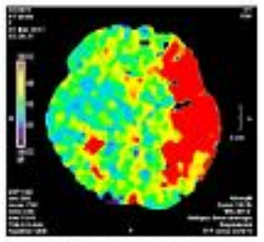

CT 灌注图示左侧大脑中动脉闭塞（红箭头所指）

据深科杜鹏医主任介绍：东芝320排动态容积CT对评价早期脑梗死有重大意义，脑中风一站式检查模式可在最短时间内获得血管及平面以及脑部，同时还可以了解脑组织缺血状况，为临床治疗方案的确定提供可靠依据，在医学上算是一名优秀的“侦察兵”。

[医学影像科 梁奕]

春季常见传染病预防知多少

春季是传染性疾病多发的季节，常见的传染性疾病主要包括：流行性感冒、麻疹、腮腺炎、水痘、流行性脑脊髓膜炎、细菌痢、风疹、手足口病等，这些传染病大多都是和我们的呼吸道有关，主要是通过空气和接触呼吸道的分泌物等途径来传播，因此，加强个人卫生、防护对春季传染病的预防极为重要。

1.在人群聚集场所打喷嚏或咳嗽时应用手帕或纸巾掩盖口鼻，不要随地吐痰，不要随意丢弃吐痰或污染环境的手纸。

2.勤洗手，不用污染的毛巾擦手。

3.双手接触呼吸道分泌物后以如打喷嚏后应立即洗手或擦手。

4.避免与他人共用水杯、餐具、毛巾、牙刷等物品。

5.注意环境卫生和室内通风，如因医师呼吸道传染病正在病人房，应保证通风换气的次数，开窗时要避免穿堂风，注意保暖。衣服、被褥要经常在阳光下晒晒。

6.多喝水，多吃蔬菜水果，增加机体免疫能力。

7.尽量避免到人多拥挤的公共场所。

8.避免接触禽鸟、禽鸟、鼠类及其表现及排泄物，一旦接触，一定要洗手。

9.发现死亡或可疑患病的动物，不要触摸，应立即报告。

[感染科]