轻松呼吸、轻松睡眠

——长江航运总医院成为睡眠联盟理事单位授牌仪式

2022年4月26日上午10时，华中科技大学附属协和医院简称（下简称协和医院）与长江航运总医院（下简称我院）举办“睡眠联盟理事单位”授牌仪式。协和医院耳鼻喉科主任肖红俊教授、副主任医师朱云教授；我院车彪院长、耳鼻喉科李家荔主任、神经内科三病区睡眠中心李清主任及相关科室代表、医护人员出席了仪式。耳鼻喉科李家荔主任主持本次仪式。

车彪院长首先对协和医院耳鼻喉科主任肖红俊教授及朱云教授的莅临指导表示欢迎和感谢。关于双方的长期合作，他强调，我院被授牌为睡眠联盟理事单位标志着我院重点建设学科耳鼻喉科取得了可喜的阶段性成果。希望科室以此为新起点，统筹规划、开拓进取、立足长远、放眼未来、夯实基础、谋求突破。未来通过专科联盟搭建的平台，以技术力量为支撑，以技术协作为纽带，促进和带动耳鼻喉科的发展，提升耳鼻喉科在鼾症相关诊疗方面的水平，更好地为广大睡眠障碍患者提供更高层次的医疗服务。

协和医院耳鼻喉科主任肖红俊教授表示，协和医院耳鼻咽喉头颈外科作为湖北省三级甲等重点专科，一直以来致力于发挥社会职责和功能定位，通过建立睡眠联盟理事单位，借助互联网平台会诊、多学科MDT讨论、专业指导、诊疗建议等形式，实现共同学习、优势互补、分工协助、资源共享，促进全省耳鼻喉科学科建设、人才培养、医疗技术提升等全面发展，更好的服务广大患者。通过此次授牌，协和医院将大力支持长江航运总医院耳鼻喉科在上气道阻塞所致的睡眠呼吸暂停相关学科的建设及发展，提升医疗服务能力。

李家荔主任承诺，医院耳鼻喉科将以此为契机，依托省级专业技术指导为平台，通过双方深化合作，提升诊疗技术，特别是睡眠呼吸暂停低通气综合征的外科手术技术，切实解决广大睡眠障碍病友的困扰。

最后，协和医院耳鼻喉科主任肖红俊教授、我院车彪院长共同为“睡眠联盟理事单位”揭牌。

（五官科 程婷）

援沪记

95后的我正式成为了一名医务工作者，在2020年申请最先一批进入发热门诊隔离病房开始我的抗疫工作，这场新冠疫情来之迅速，传染性强，病情易重，再加上封城，所有交通停运，防护物资严重紧缺，对我们所有医护人员来说都将是严峻的考验。困难重重，一一克服，最终战胜疫情就是我的信念！经过全国人民的共同努力，目标最终也实现了！一切也慢慢进入了正轨。

2022年春节刚刚结束，疫情有卷土重来的苗头，尤其是上海疫情严峻。2022年4月3日早上6点医院紧急集结出发，院领导亲自送行，作为湖北援沪医疗队中的一员，我有幸坐上了人生中第一趟专列，记得两年前上海医疗队是第一批来支援处于水深火热之中的武汉的，如今上海有需要，所以我不用多想也就来了，此行我们与其说是支援倒不如说是来报恩的，在这漫无硝烟的战场上，我们带着必胜的信念和温暖的举动，希望能给疫区的朋友们撑起一片期望的蓝天。

顺利抵达后次日正式开始投入上海全员2500万人次采集核酸的工作，我院18人小分队共计采集1万6千多人次，小伙伴们似乎都想着打破记录的完成任务，晚上休息时才意识到自己酸胀的身体，这一刻，相信大家都觉得自己是个小超人吧！接下来，我们陆续开始进入上海新国际博览中心方舱医院工作，负责亲子方舱，这里有很多有趣的家庭平时爱跟我们开开玩笑，有可爱的小朋友给我们送自己折的千纸鹤和画的画，还有热心的志愿者们帮我们搬运和发放物资。虽然他们是患者，我们是来帮助他们的，但是他们总会用自己的方式温暖着我们，也许这就是所谓的互相治愈吧！顶着高温、穿着厚重的防护装备、湿透的衣衫、满是勒痕的脸颊，当看到他们出舱时微笑的那一刻时似乎都不值一提了，我们所有的努力和付出都是值得的！

援沪一月余，希望有一天交班听到，舱里所有的人体温正常，生命体征正常，采集核酸正常，无人咳嗽需要开药，无治疗，无身体擦伤烫伤，无心理问题，近期可安排出院。没有工作的这一天便是最好的工作状态，平时的工作日常最后一定也会用这样的方式来总结，相信这一天，不会太远！

一代人有一代人的长征，一代人有一代人的使命，时代的接力棒传到我们手里，我们就是建设中华的点点星火，你我虽是一束微光，一起划过黑暗天空，相信便可点亮星辰！在最好的年纪做了最有意义的事情，战而无畏，归时无悉。风起，我们逆风而来；待风停，我们平安归去！。

（麻醉科手术室）

不可忽视的这种“头晕”

48岁的张女士，近来因发作头晕、乏力，已多次至多家三甲医院就诊，先后检查头部磁共振、心电图、心脏血管造影等均未明确诊断。近日，因头晕发作，不慎摔倒致下肢骨折，由急救车送至长江航运总医院，检查血常规发现张女士存在极重度贫血（血红蛋白低至27g/L），这正是她反复头晕、乏力发作的原因。

没有明显出血表现的张女士，不禁诧异：“我的血去哪儿了，难不成是被‘吸血鬼’吸走了吗？”

经过外固定处理下肢骨折后的张女士被收住院，经过系统检查，结合病情、综合各种病历资料，接诊的消化内科医师黄纯解答了张女士的疑惑，原来，世界上真有这么一种“吸血鬼”存在，让我们来了解一下“嗜血细胞综合征”。

噬血细胞综合征，又称噬血细胞性淋巴组织细胞增多症，它其实并非一个独立的疾病名称，它是一类由原发或继发性免疫异常导致的过度炎症反应综合征，是一种进展迅速的高致死性疾病。原发性的噬血细胞综合征常见于儿童，为遗传性，有基因突变，预后非常差，起病非常凶险，需要尽快免疫抑制治疗，甚至需要尽早做骨髓移植。继发性的噬血细胞综合征常由于感染、血液系统的恶性肿瘤，还有风湿免疫性疾病造成，根据不同的病因需要做出相应的不同处理。

临床上，患者以持续发热、肝脾肿大、全血细胞减少以及骨髓、肝、脾、淋巴结组织发现噬血现象为主要特征，并可有贫血、出血、甚至中枢神经系统异常表现；在此基础上合并血清铁蛋白的显著升高，具有强烈的提示意义。

噬血细胞综合征，是一类进展迅速的高致死性疾病，治疗预后差。故而，及时发现疑似病例，早期诊断、早期治疗尤为重要。

（消化内科）

野菜，别乱吃！

天气晴暖，百草生芽，郊外踏青顺便挖点野菜，既能纾解情怀，又能一解味馋，但分辨不清、食用不当也容易“惹祸上身”。近日，64岁的薛婆婆便因连吃三天野菜，引发了过敏性皮炎。

上周末，薛婆婆一行来到蓝色古田桥下踏青，意外发现江边生长着茂盛的野菜——南苜蓿，想起幼年曾以此充饥，老人赶紧采摘了满满4袋。随后三天，她炒制食用，哪知四肢骤然冒出大片又红又硬的斑、点，奇痒无比。外擦止痒膏药未得丝毫缓解，难耐之下，薛婆婆来到我院皮肤科门诊看病。

经完善检查，接诊医师湛世萍发现，患者四肢遍布大片水肿性红斑、皮温高，其上可见密集的红色丘疹。结合细致询问患病经过，排除药物致敏等可能后，湛世萍认为老人可能是大量食用南苜蓿，对其中某种成分敏感，引起了过敏性皮炎。

考虑薛婆婆起病急，皮损面积大，瘙痒显著，湛世萍立即为她制定了抗过敏、抗组胺止痒及中药熏洗等中西医结合治疗方案。当晚，老人的瘙痒显著缓解，终于安稳入睡。三天后复查，薛婆婆的红斑、丘疹已基本消失，即将痊愈。

虽然有些野菜中的部分营养物质含量比普通蔬菜高，但其实，家常蔬菜完全可以满足人体正常营养所需，盲目大量食用野菜反而容易引发过敏，甚至出现中毒的风险。湛世萍提醒，食用野菜后尽量避免强光照射以降低光敏性皮炎的发生，可选择晚上少量食用。

她指出，敏感体质、对紫外线敏感度高、脾胃虚弱以及有过敏病史的人群均不建议食用野菜；同时，不认识的、长在公园及绿地、路边上的野菜以及未焯熟、有苦味怪味、汤汁有泡沫等情况的野菜，切勿进食。一旦食用野菜后，出现瘙痒、红肿、红疹、水疱、腹痛、腹泻，甚至中毒等表现时，一定要尽快前往正规医院明确诊断，并严格遵医嘱治疗。

（皮肤科）

我是航医人

六十六年沧桑巨变
六十六年风雨兼程
老一辈航医人
将航医精神代代相传
2002年打造专科医院
发展专科 脑科领航
我院在现代化综合医院的道路上
阔步前进
虽然我没有见证医院发展的每步历程
但也与它同呼吸共命运近三十载
我是航医人
感受到了医院的巨变
由小到大
由弱到强
凭借一流的技术力量
完备的医疗设备
高尚的医德医风
成为百姓心目中信赖的医院
航医人把服务长江为己任
航医人足迹踏遍长江两岸的每一个港口
为每一位长江人的健康保驾护航
无论严寒酷暑
长江上都能看到航医人
送医送药送温暖送清凉

精准扶贫 送医下乡
我们航医人的美誉
早已扎根阿坝州小金县几千米的高原上

湖北省周边医联体的发展壮大
洒下了我们航医人的汗水和血水

医院的发展
离不开每位航医人的努力
不积跬步无以致千里
2020年突如其来的一场疫情
我们航医人都接受了大考
为医院的发展树立了良好形象
如果说
病人是医院的衣食父母
医院就是我们每位航医人的衣食父母
院兴我荣
院衰我耻
医院选择了我
当我成为航医人的那刻起
我必与你同呼吸共命运
2022年已向我们走来
愿我们航医人
携起手来
团结向上
昂首阔步
以厚德博爱诚信进取之心
以生命呵护生命
以温暖守护温暖
将老一辈航医人的精神
传承渗透到每一位新航医人的血液里
我就是航医人！

（手术室 张爱莲）

厚德 博爱 诚信 进取

脑科之家

厚德 博爱 诚信 进取

武汉脑科医院·长江航运总医院 主办 2022 年 5 月 18 日 星期三 第16期 总第 65 期 医院网址：http://www.chzyy.com.cn

《脑科之家》编委会
主 编：谢刚 车彪
副主编：胡飞 覃松 朱玉红 代琳
编 委：江婷 王凌
编 辑：金静
摄 影：安亮

同心守“沪”：长江航运总医院援沪医疗队纪实

本报讯“出入院登记、体温监测、核酸检测、对症发放口服药、对患者进行心理疏导.....”白衣之下、护目镜之后，是她们默默的坚守、无私的付出，她们是长江航运总医院援沪医疗队。

2022年4月初，随着上海疫情加重，湖北省卫健委发布了援沪征召令，长江航运总医院医护人员纷纷报名响应，通过精挑细选来自医院外科、内科、脑科、门急诊等临床科室的18名医护人员组成援沪医疗队（医生3名、护士15名），她们都是80后、90后的中坚力量，邹梓良医生曾在东西湖方舱医院与外省医疗队共同参加武汉保卫战，邱姣、杨芬医生以及张文护士等人也有在新冠肺炎重症定点医院（长江航运总医院）隔离病区或发热门诊工作的经验。“记得两年前上海医疗队是第一批来支援处于水深火热之中的武汉的，如今上海有需要，所以我不用多想也就来了。”坐上援沪专列的那一刻，张文和队友们表示：“此行我们与其说是支援倒不如说是来报恩的，在这漫无硝烟的战场上，我们带着必胜的信念和温暖的举动，希望能给上海同胞们撑起一片期望的蓝天。”

“啊——，张大嘴巴，小朋友！”在上海闵行区永康城第一居委会兴利苑，身穿隔离服的护士万玲正在给居民采核酸，同时还有很多同样全副武装的医护人员正在永康城第一居委会兴顺苑、宝邸第一、第二居委会等小区里忙碌着。4月4日，来到上海的第二天，医疗队全面投入了上海全员核酸采集的支援工作中。“你们太不容易了，感谢你们从武汉过来支援上海！”在宝邸第一居委会1期核酸采集点，刚刚做完采样的居民提着一袋矿泉水，非要送给武汉护士李雅洁和杨芬。“谢谢医护人员，你们辛苦了！”坐在儿童脚踏车上的小男孩儿，向护士任芳展开了自己和妈妈一起手绘的感谢画报，两个红心和孩子真诚的眼神表达了上海人民对武汉支援的感谢之情。酒精消毒，拆开咽拭子，采样装入试管.....熟练的配合和采集操作，平均10秒一人次，凭借着武汉全员核酸采集调度工作的丰富实战经验，医疗队约完成核酸采样及上门采集16000余人次，再次见证了湖北经验、武汉速度、航医力量。

医疗队战斗在哪里，党旗就插在哪里。4月3日出发当天，医疗队申请成立援沪抗疫临时党支部，经医院党委批准，杨美为临时党支部书记，杨芬为组织委员，吴菲蕾为宣传委员，邱娇为纪律委员。党员们在援护抗疫工作中发挥了先进性、模范性，带领18名队员日夜奋战，带头、高效完成各项抗疫任务。并且在休息期间，支部书记组织党员见缝插针地开展学习。为了更好的承接方舱医院的医疗护理工作，医疗队先后组织了穿脱防护服培训、考核，多次线上开展院感培训、职业暴露培训，力争全体援沪医疗队员“零”感染。

4月7日夜里8点，医院援沪医疗队首批队员进入上海最大方舱医院——新国际博览中心方舱，承担W2舱的患者救治工作。“‘热干面’支援‘生煎包’，我们是抱着与上海人民同舟共济的心情来的。”即将进入方舱医院，医疗队领队邹梓良医生感触良多：“上海人民对我们湖北医疗队特别热情，采核酸的时候每个市民都很有礼貌，这边的工作人员怕我们吃不惯还专门送来了辣椒酱，很多让我们感动的地方！这次我们支援的主要任务是进入方舱医院开展医疗救治，作为长江航运总医院援沪医疗队领队，我感觉责任重大，一定不辱使命，带领大家一起与上海人民共克疫情！”

为了更好的完成支援工作，医疗队随后进行了分组：医疗组、护理组、医护人员核酸采样组、院感控制组。医疗组由邹梓良医生带领杨芬、邱娇参与医疗工作，用专业的技术服务隔离人员。护理组由万玲护士负责统筹，W2舱属于上海亲子方舱，需要护士们用爱心、细心、关心照顾每一位隔离的小患者。“小朋友，想吃零食吗？这里有饼干、蛋糕和水果.....”“阿姨，我们用自己画的画跟你换吧！”夜里9点，医疗队员薛玥、孙迪、张佳丽把自己带来的零食分发给正在方舱医院隔离的孩子们。7岁的小亮（化名）和小伙伴突然提出用自己的画跟护士阿姨们交换零食，随后他们开心地挑选了几块饼干和水果。孩子们这一礼貌而可爱的举动，让薛玥她们倍感亲近和暖心：“面对疫情，上海和武汉两座城市的双向互助之情，在这样一个小小举动中得以见证。”在方舱里，医护人员当起孩子们的临时妈妈和玩伴儿，一个温暖的拥抱，一次欢乐的游戏，一场愉快的洗手教学帮助这些孩子们度过了隔离的日日夜夜。随着上海疫情逐渐得到控制，出院人员增多，出院前，孩子们给医护人员送来亲手折的千纸鹤和扇子，甚至唱起稚嫩儿歌表示感谢。“一个爸爸因为第二天要出院特意抱着才两岁的小宝贝来到我们护士站要跟我们合影留念！”说起这些，邱姣医生表示：“我相信，在我们的共同努力下，很快就能战胜疫情！”

近日，上海气温高达30℃，较潮热，早晚温差大。医务人员每天需要穿防护服与隔离衣进入舱内工作，四个小时一轮班下来，早已汗流浃背、双手起皱，有的人甚至闷出了疹子，但她们没有一个喊苦叫累。除了支援舱内工作，医疗队商亮、向一婷、吴菲蕾三人参与了舱外院感控制组，她们用严谨的工作态度检查每一处工作环境，保证了医护人员“零感染”。同时，护理组还承担起援沪医护人员核酸采样工作，每日需采核酸300人次及环境采样。

援沪一个多月来，长江航运总医院援沪医疗队员们团结一致、共克时艰，用精湛的医疗、护理技术全心全意服务上海人民，他们坚持人民至上、生命至上的为民情怀；他们发扬不惧安危、义无反顾的革命精神；他们体现不怕困难、不计得失的责任担当；他们发扬连续奋战、敢于胜利的顽强作风，他们坚决响应党的号召，舍小家为大家，他们是新时代勇于担当、甘于奉献的逆行者，是无私无畏、挺身而出的当代英雄。

（综合办公室）

长江航运总医院开展国内首创在船船员远程健康服务

本报讯 通过一个手机小程序，船员们在航行途中就能查询健康电子报告、接受线上医疗咨询、远程医疗应急、远程心理评测及心理辅导、在船健康监测等服务。4月29日下午，随着《船员职业健康风险管理及医疗应急服务合同》的签订，这些便捷的船员远程健康服务将由长江航运总医院和中金慈云健康科技有限公司联合提供，在广州宏光船舶管理有限公司旗下的船舶上实现。据悉这一健康服务模式在国内属首创。

水上交通运输是中国交通运输大动脉的一个重要组成部分，具有连续性强、费用低等优势，是当前中国建设交通强国、海洋强国不可或缺的重要一环，尤其海洋交通运输，占目前国际贸易总运量的90%以上，从宏观上看，可称之为国家经济走向世界的桥梁纽带。而长期从事水上交通运输工作的人群——船员，因其特殊的工作环境和职业特性，一旦在内陆水域或远洋航行过程中发生病痛和健康意外，受远离陆地的限制，风险难以估量，所以建立船员职业安全与健康风险防控体系十分必要，也是保证我国海上物流链畅通和水上交通安全形势稳定的重要健康保障之一。

为贯彻落实六部委《关于加强高素质船员队伍建设的指导意见》文件精神，作为交通运输部下属公立三级综合医院，行业内特定的船员健康管理服务承接单位，在长江海事局的支持和指导帮助下，长江航运总医院围绕“船员全职业周期健康管理”的目标，不断优化船员服务，大力实施船员身心健康关爱行动，联合中金慈云健康科技有限公司，逐步推进了从船员健康证、船员健康服务到船员职业健康保障的平台建设等相关工作。为更好保障船员的合法权益与身心健康，医院不断开拓创新，开展船员健康证体检及部分健康高风险船员的深度健康体检，进行高危人群风险筛查，协助船舶公司制定安全的在船工作方案；同时，在航行途中，为船员提供远程医疗咨询、医疗应急、心理评测、随船健康一体机监测等增值服务。通过一系列“互联网＋船员职业健康风险管理及医疗应急服务”举措创新，试点开展在船船员远程健康服务工作，不断建立起完整的职业健康风险管理体系。

在长江海事局相关领导的见证下，长江航运总医院院长车彪、广州宏光船舶管理有限公司总经理李小文、中金慈云健康科技有限公司总经理梁辽辉代表三方签订了《船员职业健康风险管理及医疗应急服务合同》。引进长江航运总医院优质医疗服务保障资源和中金慈云健康科技有限公司先进的健康管理技术服务能力，通过广州宏光船舶管理有限公司的试点，不断解决船员职业健康风险管理及医疗应急需求，逐步向全行业推行，为船员的职业安全保驾护航。

签约仪式由长江航运总医院副院长胡飞主持。中金数谷总经理徐飞、长江航运总医院党委书记谢刚及相关部门主要负责人出席并参加了签约仪式。

（金静）

责任编辑：金静
电话：82451022

女童怎么腰背痛？

说起腰酸背痛，很多人首先想到的是腰椎劳损了。11岁女孩形彤就因这个毛病四处求医，直到最近直不起腰，才查出竟是椎管内长了3厘米长的囊肿所致。所幸神经外科专家冒高风险勇闯禁区铲除病源，助孩子挺直脊梁、绽放童年。

据彤彤家长介绍，两年前孩子偶尔反应腰背痛，想着是久坐学习引发了腰肌劳损，热敷或充分休息也能缓解，便没怎么当回事。直到最近，彤彤时常半夜被痛醒，白天坐立难安，甚至佝偻着腰背来纾减痛感，一家人看在眼里心都要碎了，带着孩子辗转当地多家医院，在排除了腰椎、颈椎、结石等多种疾病的可能后，医生表示，

形彤的腰背痛极可能是脊髓占位性病变所致，即便手术也将面临极大的高位截瘫风险。

得知这个消息，一家人感觉天都要塌了。为了进一步明确诊断，寻求积极治疗，他们慕名找到我院脑科带头人胡飞教授寻求进一步诊治。

及时完善检查，形彤被确诊为胸段脊髓腹侧占位性病变。当务之急，便是尽快手术探查明确病变性质，并及时为腰背解压。但由于病灶位于腹侧、位置深在，手术风险极高，易造成脊髓神经损伤，引发致残、致命风险。在家属的高度信任和认可下，为了帮助孩子回归生活和课堂，胡飞即刻组织颅内、椎管内肿瘤专家岑波教授团队为患者研讨手术方案，决定与形彤一家共担风险，放手一搏。

经充分的术前准备，胡飞、岑波带领神经外科团队在术中导航的精准定位下，锁定胸椎10—11节段，位于脊髓腹侧的一直径长达3厘米的囊性病变，在充分保护脊髓、周边神经、血管等组织完好的情况下，顺利全切了病变。术后病理结果，证实为良性的肠源性囊肿。

肠源性囊肿是一种由于胚胎残余组织异位而造成的先天性疾病，常发生于颈胸段椎管内，少年儿童多发。结合形彤的病程和病症表现，岑波表示，患者长期以来腰背疼痛反复，可能是囊肿的周期性破裂或囊液外渗，使占位的压迫性降低致疼痛缓解，随后又因囊壁上皮细胞分泌增多，造成囊肿逐渐增大，进而再次压迫脊髓胸椎节段，出现疼痛复发，直至病症加重。所幸病灶被及时铲除，目前经一周精心医护，形彤的腰背疼痛已完全消失，即将痊愈出院。

有临床数据证实，手术切除是终结肠源性囊肿首选的治疗方法。岑波提醒，如日常出现反反复复的腰背疼痛，切勿大意，可能不是简单的腰椎劳损问题，一定要尽早就医，进行颈、胸、腰等全脊椎段的影像检查，排除椎管占位性病变的可能。

（神经外科一病区）

不分场合一秒入睡

自古便有“不觅仙方觅睡方”、“食补不如觉补”的名言，有些人因辗转难眠而烦恼，有些人却因一秒入睡而忧心。54岁的张强（化名）便是后者，因不分场合睡着，他吃了不少亏，也令家人担忧不已。

“以为只是单纯能睡，要不是这次摔得头破血流，还没意识到会这么严重！”回忆就医前的一幕，张强及家人仍心有余悸。原来，因刷手机时突然睡着，张强从凳子上跌下，摔了个鼻青脸肿，看着鼻血直流的他，家人赶紧将他送到我院治疗。

处理好面部伤口后，张强告诉接诊的神经内科李进副主任医师，自己曾是一名夜班的士司机，一年前他开始变得嗜睡，无论是在聊天闲谈、茶余饭后，还是驾车行驶过程中，总会犯瞌睡，想着可能昼夜颠倒的作息扰乱了睡眠，便辞工回家休息。但情况并未改善，近一个月来，每天都会突然睡着数次，每次持续半小时左右，严重影响了日常生活和社交。

在详细了解了张强的患病细节，并得知其夜间睡眠中打鼾、说梦话、大喊大叫、手舞足蹈等行为后，李进建议他立即接受多导睡眠监测、小睡实验等检查，检查结果提示患者虽因夜间“睡眠呼吸暂停低通气”和“睡眠行为障碍”在一定程度上导致夜间睡眠质量下降，但其日间发作的无法抑制的困意更大程度上是由另一种原因不明的慢性睡眠障碍——发作性睡病所致。

这种睡眠障碍，临床上以不可抗拒的短期睡眠发作为特点，往往伴有猝倒发作、睡眠瘫痪症、睡眠幻觉等症状。李进表示，发作性睡病患者随着病程进展会出现经常性地、不分场合的、不可控制的白天犯困表征，患者往往睡一小会儿即可头脑清醒，但挺不了多长时间又开始想睡觉。虽疾病本身不致命，也不会影响智力、记忆力及生长发育，可一旦像患者张强这样在无防护的情况下快速睡着并跌倒在地，则会严重危及人生安全。

好在病因及时明确，为防病症进一步加重，李进为张强制定了发作性睡病的日间对症治疗方案，同时建议他夜间佩戴呼吸机改善打鼾缺氧的情况，并辅以轻度药物治疗控制夜间多梦、喊叫等异常行为。目前，经一周综合治疗，张强的夜间睡眠异常行为消失，打鼾明显改善，白天嗜睡的情况更显著缓解。

人生有三分之一的时间是在睡眠中度过的，正常睡眠是保证健康的必要条件，李进指出，发作性睡病虽无法预防，但可以早发现、早干预、早控制。他提醒：若出现日间频繁的不可抑制的困意增多，可首先通过自查及家人协助的方式观察有无失眠、入睡困难等夜间睡眠时长不足的情况，以及睡眠中多梦、喊叫、手脚乱动等异常引发睡眠质量下降。排除上述可能后，可尝试做如下生活行为习惯上的改变：尽量避免使用会导致嗜睡的药物，如某些抗过敏药；做重要的事情之前，找个合适的地方小睡10-30分钟；白天安排出时间专门用于打盹；保持规律的睡眠时间；夜间保证充足的睡眠时间等。如自我调整后，夜间睡眠明显改善，但日间仍然十分嗜睡，甚至还出现强烈情绪诱发的无力或严重猝倒发作等症状，一定要尽快前往正规医院神经内科，在专业医师的评估下积极对症治疗。

（神经内科一病区）

生活太忙惹的祸

雷明正在观察患者的眼球情况

六旬老人闲不住，退休生活太忙碌，突发头晕站不稳，反复恶心还呕吐。一周前，61岁的张婆婆被家人紧急送往我院神经内科眩晕门诊看病，确诊为不典型眩晕。

为了缓解不适，张婆婆只能左躺，精神极度萎靡。据家属介绍，老人本就闲不住，自退休后，更是将生活安排得满满当当，跳广场舞健身，赶午、夜场牌局，开荒、打理小菜园，还积极参加社区老年活动，早出晚归“忙”到转钟是常态，虽倍感身体疲累，却也成了她不可替代的精神寄托。直到前天回家后，张婆婆突感头晕不适，以为颈椎病复发，想着躺下休息一会儿或可缓解，但昏沉感很快变本加厉，连站、坐、躺等正常体位变化都头晕难耐，还伴有恶心、呕吐，严重影响了正常起居。心急如焚的家人赶紧将她送至医院一查究竟。

结合病症完善系统检查及多学科会诊，在排除了颈椎病、中枢性位置性眩晕、耳石症、前庭性神经炎等常规病因后，接诊的眩晕专家雷明副主任医师细心发现，

张婆婆不仅强迫左卧位，位置试验可诱发出向地性眼震，排除嵴顶耳石症，且与普通水平管耳石症不一样的是，眼震没有潜伏期，眩晕和眼震持续时间长，超过1分钟，还出现自发性眼震及零平面（在相对固定的平面眼震消失，称之为“零平面”）。结合患者种种发病特点，雷明认为老人患上了一种不典型位置性眩晕——“轻嵴帽”。

嵴帽又称壶腹嵴，是人体内耳半规管中的位觉感受器，控制着耳内平衡，它上面分布有传递神经冲动的毛细胞，能感知人体的变速运动。雷明介绍，轻嵴帽是一种少见的与体位明显相关的眩晕疾病，通常跟半规管内的嵴帽病变有关。一般在饮酒、外伤或免疫力低下、过度劳累等情况下，可能会出现嵴帽的密度比周围内淋巴液的密度“轻”，出现平衡功能失控，继而产生眩晕、走路不稳，合并持续性向地性眼震等“轻嵴帽”表征。结合张婆婆的患病经过，雷明指出，正是长期过于密集的高强度娱乐节奏才诱发了右侧“轻嵴帽”发作，为了缓解病痛，老人会反射性的选择重心向左躺卧。

好在病因及时明确，经一周复位、认知行为治疗结合康复理疗，张婆婆的眩晕不适明显缓解，生活恢复自理，即将康复出院。

骤然头晕或反复发作其背后原因可能并不简单，雷明指出，随着年龄增长，老年人群的前庭、本体以及视觉等多种功能会出现不同程度的退化，加之代偿能力日趋下降，多易出现头晕或眩晕。此时，切不可仅仅以为是“颈椎病犯了”、“脑动脉供血不足”，不及时就医，延误病情，可能徒增并发症风险。她提醒中老年人群，一旦日常莫名头晕发作，尤其是低头、抬头、躺下、坐起、左右翻身等体位改变时，且持续时间长，发作频率高，甚至合并呕吐等胃肠道症状，一定要及时前往正规医院眩晕专科就诊，及早排除恶性眩晕，以及“轻嵴帽”等不典型眩晕疾病的可能。

（神经内科三病区）

颈部长包块？

“脖颈后面长了个小包，没想到竟是椎管里的肿瘤。幸亏岑教授团队帮我做了手术，要不然我到现在都睡不好觉！”昨日，即将出院的42岁徐女士对前来查房的医护人员述说着感谢。

据悉，家住湖北公安的徐女士原本从事缝纫工作。六年前，不经意发现右耳下方、脖颈中后部长出了一个豆粒大小的包，由于不痛不痒，她也没多想。但随着这个包越长越大，徐女士开始感觉颈部胀痛，时不时还头晕、恶心，担心因长期缝纫引发并加重了颈椎病，她辞工在家休养，却于事无补。近一个月来，头晕恶心扰得她寝食难安，难耐之下，在家人陪同下来到当地医院就诊，排除了颈椎病的可能，医生怀疑徐女士长了椎管内肿瘤。

由于徐女士脖颈处的包块已长到3厘米，疼痛明显，甚至影响了正常颈部活动，医生告诉她，如果任由肿瘤继续生长，可能会出现脊髓和神经根进一步受压迫，造成神经功能不可逆的损伤。得知这个情况，徐女士一家吓坏了，考虑颈椎内、外遍布密集的血管、神经，手术风险极大，他们想找一家更稳妥的省内医院治疗。经四处辗转打听，得知了与北京天坛医院有技术协作的武汉脑科医院·长江航运总医院，当天徐女士便转院过来。

经及时完善检查，接诊专家岑波教授发现，患者颈3/4右侧椎间孔有一肿块，因瘤体较大已向皮肤肌肉组织外凸形成一个肉眼可见的硬包块，凭借丰富的同类病例诊疗及手术经验，他高度怀疑这个包块就是神经源性肿瘤。这类肿瘤一般生长缓慢，起初常无明显症状，但随着瘤体的不断增大挤压，便会造成椎间孔狭窄，引起周围神经压迫，继而产生受压部位控制的颈部疼痛、头晕、恶心等占位效应。为免病情加重引发致残致命风险，岑波为徐女士制定了“两路包抄”全切肿瘤的手术方案，并建议她尽快治疗。

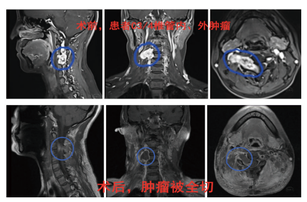
术前，患者之“神奇”外种瘤
术后，肿瘤被全切

在术中导航、B超精准定位下，岑波带领手术医师周军格、戴黎明发现肿瘤自颈部椎间孔向椎管内延伸，并已贯穿于椎管内硬膜外，神经外科团队迎难而上，在保护好周边血管组织及神经的基础上，经四小时精细操作，分“两路”顺利全切了瘤体。术后复查，徐女士无任何神经功能后遗。病理检测结果也证实为良性神经鞘瘤（神经源性肿瘤的一种），印证了岑波的推断。

颈部莫名长出包块要注意了，岑波提醒，若包块长期无任何变化，则可能是先天性肿块，只需定期体检观察即可，对于突发且伴有明显红肿热痛的颈部肿块，较大可能是炎性肿块。他指出，一旦颈部包块已出现几个月，特别是直径大于1厘米、质地硬、不可活动且伴有头晕、盗汗、体重减轻、食欲不佳、恶心、向肩颈部放射痛等症状的，则要高度警惕脊髓颈段肿瘤的可能。岑波强调，无论是哪一种类型，只要发现了颈部包块，稳妥起见，最好立即就医排查，并在专业医师的指导下积极进行手术治疗。

（神经外科一病区）

骨折后能动吗？

医生正在为患者进行理疗

俗话说：“伤筋动骨一百天。”近期，65岁的刘婆婆因不慎锁骨骨折，严格静养百天后，不仅旧疾未愈，反致左臂也“罢了工”。康复专家表示，伤筋动骨一百天不等于绝对静养不动，还须配合有效的功能锻炼才能事半功倍。

据刘婆婆介绍，她驾驶电动车不慎遭遇车祸，致左侧锁骨骨折，由于伤势较重，医生建议手术可尽快恢复，出于恐惧心理，老人拒绝了手术，选择在家吊臂静养以期慢慢自愈。“当时医生专门嘱咐我在家也要适当锻炼！”但轻碰伤处便疼痛难耐让刘婆婆将医生的建议置之脑后。吊臂静养百余天后，老人不仅肩锁骨处疼痛不已，整条左臂更“罢了工”，连梳头屈伸、拿碗筷等基本动作都无法完成。眼见伤痛加重，她赶紧来到我院康复医学科门诊寻求诊治。

经完善系统检查，结合病症表征，刘婆婆被确诊为左侧锁骨骨折合并创伤性肩周炎。详细追问病史、病程，接诊专家邓红卫主任表示，骨折后本就会形成肩、锁骨处的肌肉拉伤，加上患者长期静止不动进一步引发并加剧了患处肌肉的粘连和肩、肘等关节的持续僵硬，导致整条左臂功能明显受限、疼痛显著。

为及时缓解病痛，恢复左臂正常功能，邓红卫立即组织资深康复技师陈文为刘婆婆制定了激光、磁疗等物理治疗结合手法治疗的个性化康复方案。目前，经一周康复，老人左臂肌力显著增强，关节屈伸明显恢复，疼痛大幅减轻。

“伤筋动骨一百天”不等于完全静养不动弹，邓红卫表示，骨折后，反而应根据医生的指导和建议，循序渐进地进行功能锻炼，比如像刘婆婆这样锁骨骨折的患者，在肩关节固定的情况下，进行握拳、屈肘伸肘、肩关节肌肉等长收缩运动，有助于促进患处血液循环、防止肌肉粘连及萎缩，逐步达到康复的目的。此外，邓红卫强调，并非所有的骨折意外都适宜居家康复，如检查发现已有明显的骨折错位，应选择积极的手术修复才是必要之举。

（康复医学科）

脑病想活长 赶紧送长航

24 小时值班电话：
(027)82426436
82423456

责任编辑：朱玉红
电话：82451001

突破核磁禁忌！

说起心脏起搏器，大家并不陌生，当人体心跳慢了、乱了，便需要将它植入体内帮助心跳或者控制心脏在正常范围内律动。但不少植入了心脏起搏器的人群却在做核磁等检查时，面临起搏器受干扰、不能正常工作，甚至延误其它疾病的诊断。为了解决这一难题，抗核磁共振起搏器应运而生。近日，77岁的袁老先生便成功植入了这款升级版起搏器，辅助“加速”缓慢的心跳。

一周前，袁老突然抽搐、大汗淋漓、面色苍白，晕倒在沙发上，吓坏的家人原准备送他就医，但症状仅持续了2分钟便自行缓解，老人恢复清醒后，以为是癫痫的老毛病发作，便没太在意。哪知20分钟后，袁老再次抽搐、晕厥，家人即刻拨打120，将其送至我院救治。

经急诊完善检查，心血管内科接诊专家吴兴安副主任医师发现，老人的心跳非常缓慢，速率仅为20余次／分钟，心室静止长达8秒，存在“Ⅲ度房室传导阻滞”，导致大脑供血、供氧不足，这才造成了阿斯综合征反复发作，出现晕厥、意识丧失等症状。为避免长时间心脏停跳危及生命，心血管内科专家团队紧急手术，为袁老植入了临时心脏起搏器稳定生命体征。

考虑老人还患有癫痫、老年痴呆等神经疾病，可能后续需要接受脑部核磁等相关检查，待其身体各项指标恢复后，专家们建议植入抗核磁共振起搏器。这款升级版的微小起搏器既能在核磁辐射下正常工作，更能让缓慢的心跳恢复如常，得知这个情况，袁老一家安心了不少，并同意了这一治疗方案。仅45分钟，在心血管内科谢刚教授的带领下，心脏介入团队成功将电极植入心内靶向地点，并精准调整好工作参数。术后，袁老的心率恢复正常，即将康复出院。

接诊中，不少老年患者表示：“年纪都这么大了，没必要安装抗核磁起搏器。”谢刚解释，临床数据显示，中、老年人是核磁检查的高需求人群，如果此时需要植入起搏器调整心跳、心律，建议选择植入具有抗核磁共振功能的起搏器，既能治疗心动过缓，也能在诊治其他疾病时减少不必要的障碍和风险。

（心血管内科）

心脏介入团队正在为患者实施手术
抗核磁共振心脏起搏器安置手术

什么是吉普车病？

男子骶尾长小包，十余年迁延不愈，直到体积、颜色骤变才警觉就医，方知原是患上了罕见藏毛窦，手术探查还发现了大量体毛。

“要不是看见切下来的包上面飘着一堆毛发，还不知道是得了这么个罕见病！”43岁男子郑先生回忆，十余年来，他的后臀中下方特别爱长包，一般破溃渗液后便自行好转，想着不疼不痒，也没太在意。但近一个月，随着天气转暖，小包体积竟暴增至6厘米，且演变成紫红色，最让郑先生紧张的是，轻轻按压开始胀痛不已，担心之下，他来到我院普外科寻求诊治。

经细致查体完善检查，排除了皮脂腺囊肿、粉瘤等常规皮肤病变后，郑先生被确诊为罕见疾病——藏毛窦。接诊专家李阳副主任医师解释，藏毛窦俗称“吉普车病”，早在二战时期便有迹可循，由于人体骶尾部正中线处张力较大，存在天然的吸引作用，因此青春期、毛发等激素分泌旺盛、超重、肥胖和久坐等人群更易发，出现骶尾部附近毛发倒刺生长的情况。结合郑先生日常生活习惯，李阳发现，患者本身毛发生长旺盛，喜食辛辣刺激食物、久坐缺乏运动，属于藏毛窦高发人群，加之长期未得到规范治疗，造成骶尾部的小包频繁流脓血、感染反复发作形成窦道，直至此次病情加重。

好在病因及时明确，为终结郑先生的病痛，普外科团队顺利为他实施了骶尾部藏毛窦切除以及改良皮瓣转移手术，全切了病灶并杜绝了复发可能。看着切下组织上的一堆毛发，郑先生仍后怕不已。

藏毛窦是一种慢性感染性疾病，在我国相对少见，以慢性窦道或囊肿内藏毛发为主要特征，男性发病率约为女性的三倍。李阳表示，在无明显症状的情况下，可定期剔除臀沟处毛发或局部行激光脱毛来降低发病几率，日常也可通过勤清洁骶尾部及肛门局部卫生；调整饮食结构忌辛辣饮食及过量饮酒，坚持适当锻炼，避免超重及肥胖，避免长时间驾驶或久坐不动；穿着宽松舒适衣裤，避免局部多汗潮湿及皮肤摩擦破损等培养良好的生活习惯来加以预防。

李阳指出，藏毛窦初起一般症状不明显因此常易被误诊或延误，一旦骶尾部皮肤增厚或发硬，合并有红、肿、热、痛等炎症表现，甚至破溃渗液时，切勿大意，一定要及时去正规医院对应专科明确诊断，并遵医嘱积极进行必要的手术治疗。

（普外科）

普外科团队正在为患者查房查体

节育女士竟意外“宫外孕”

节育女子例假十五天不绝，直到避孕环脱落就医，才知竟是宫外孕引发了阴道不规则出血。妇科医生提醒：植入宫内节育器避孕并非一劳永逸，一旦发生腹痛、阴道不规则出血等异常最好及时就诊检查。

“明明带了环竟然还会怀孕！”回忆发病经过，45岁的郑女士难掩后怕。原来因易孕体质，郑女士曾经历3次剖宫产和5次人流手术，为了避免意外发生，十年前她决定植入宫内节育环避孕。原本以为能一劳永逸，哪知近期绵绵不断的例假让她引起了警觉，“原来也有过一次这样的情况发生，医生当时提醒可能节育环位置异常了。”郑女士也没当回事儿，但这次例假整整延长了近十五天，直到昨日如期后，一枚金属异物从下体流出，吓坏的郑女士才赶紧来到我院妇科门诊看病。

王巍团队正在为患者手术

经迅速完善检查，排除了宫内妊娠的可能后，郑女士仍持续增高的妊娠指标和中度贫血、以及体内节育环消失的情况，引起了接诊专家王巍主任的高度重视，“患者极可能是宫外孕，情况危急！”凭借丰富的妇科疑难病例诊断经验，王巍建议郑女士立即接受手术探查，明确异位胚胎着床点并终止妊娠。

综合患者再无生育需求，王巍带领手术医师刘婷、杨洋，在小心保全好腹腔各脏器组织的基础上，精准定位到右侧输卵管峡部的异位胚胎，顺利将其切除，及时终止了妊娠，同时实施了结扎绝育手术，杜绝再次宫外孕的风险。

明明来了“例假”还上了节育环，为何会再度受孕？郑女士及家属表示不解，经详细追问病史和病程，王巍明确表示，此次的超长例假并非正常月经来潮，且植入宫内节育器避孕也并非一劳永逸之举，由于郑女士日常疏于体检，节育器移位而不自知，才造成意外妊娠，加上多次生产及频繁人流史使得原本子宫、盆腔的环境不理想，致宫外孕风险增大，这才产生了异位妊娠引发的不规则出血症状。

好在郑女士就诊的还算及时，没有引发宫外孕破裂大出血，而危及生命。王巍提醒，女性植入宫内节育器避孕期间，要坚持放置后1个月、3个月、6个月、12个月密切复查，之后每年也需要定期复查一次直到停用，以此来监测节育器在宫内的情况。她指出，打算怀孕；女性绝经半年至1年内；或带环后出现不规则阴道出血、月经量大、白带增多、腰酸腹痛等不适，经治疗无效时，一定要立即取出节育器，同时严格杜绝节育器“超期服役”危害身体健康。她呼吁，一旦节育情况下出现停经，或发生阴道不规则出血合并腹部酸胀、疼痛、肛门坠胀感，甚至晕倒、神志不清和血压下降等异常时，切勿拖延，一定要立即就医排查避孕失败引发宫外孕的可能。

（妇产科）

介入治疗帮你“排雷”

一直有右上腹胀的张女士，五年前体检发现肝血管瘤，因为考虑是良性肿瘤，没有明显影响正常生活质量，所以一直未与重视。前不久发现右上腹胀明显，且伴有食欲下降、腹痛，故来长江航运总医院消化内科就诊，结果发现肝血管瘤增大至12cmX15cm，而且肝功能也有明显异常。经过消化内科医生科普她才明白血管瘤也需要动态观察、定期复查，甚至还会随着瘤体增大并发破裂出血等。于是张女士住院接受了肝血管血管栓塞术治疗，她这才发现不用外科手术就能轻松给身体“排雷”。

肝血管瘤是我国最为常见的肝脏良性肿瘤，以肝海绵状血管瘤多见。本病病因尚未明确，可能与先天性肝脏末梢血管畸形有关。在胚胎发育过程中，由于肝血管发育异常，引起血管内皮细胞的异常增生形成肝血管瘤。雌激素刺激通常也被认为是肝血管瘤可能的发病因素，女性青春期、怀孕、口服避孕药等可使血管瘤的生长速度加快，这与女性发病率略高于男性的流行病学证据相符合。

肝血管瘤生长缓慢，瘤体较小时无任何临床症状。少数肝血管瘤体积逐渐增大，压迫周围器官，比如胃十二指肠，引起相应的临床症状，可以有上腹部不适、腹胀、嗳气、腹痛等。同时随着肿瘤体积增大，血管质脆，外界触碰时易血管破裂造成瘤内出血；瘤体进一步增大还可导致肝静脉、下腔静脉狭窄闭塞，使其回流受阻，可导致患者出现肝大、腹水、疼痛等一系列临床症状。

肝血管瘤肝动脉栓塞术原理是借助经皮穿刺置管经动脉途径向肝血管瘤供血动脉内注入祛血管药物和栓塞剂，破坏肝血管瘤血窦内皮细胞，使之血栓形成、机化，从而达到闭塞瘤体血窦的目的。它的适应症：

1、有症状的肝海绵状血管瘤或瘤体增大过快者，一般瘤体直径>5cm。

2、病变破裂引起腹腔出血或病变位于肝包膜下有潜在出血可能。

3、出现继发于肝血管瘤的临床并发症，如严重的血小板减少、贫血等。

所以当你发现肝血管瘤，需要定期观察，如果突然出现上腹部疼痛、食欲不振等症状，一定要及时就医，进行检查。

（消化内科）

服降压药致牙龈增生？

长血压控制好了，牙龈又糟心了，66岁的孙婆婆深受药物不良反应困扰，好在临床药师“支招”，控压、护牙可兼得，平复了焦虑的心情。

为了防止高血压性卒中复发，孙婆婆一直在服用某降压药。可近一个月来，老人明显感觉牙龈变得肥厚、充满肿胀感，甚至还出现了红肿、出血，严重影响美观和正常饮食。为此，她专门去附近口腔诊所检查，医生告诉她这并非单纯的口腔疾病，为查明原因，担心的孙婆婆来到我院排查。

及时完善检查，在排除脑梗复发的可能后，药学科、神经内科及口腔科多学科专家综合评估，孙婆婆被确诊为药物性牙龈增生。而这个问题发生的原因，与她10个月来服用的降压药钙通道阻滞剂（CCB）有关。为老人进行用药指导的临床药师赵晟表示，发生药物性牙龈增生时，如病情允许，一般建议停用导致牙龈增生的药物，换用其他类型的降压药物代替，这对防止药物性牙龈增生的复发至关重要；但若因病情需继续使用CCB，则建议在用药的同时进行牙周治疗，缓解牙龈增生症状。针对患者病情，医院开展了MDT（多学科）诊疗，赵晟药师根据多位专家的意见为老人制定了停用CCB、换用其他复方降压药、并辅以牙周治疗的个体化治疗方案，减轻药物副作用的同时帮助患者平稳度过药物调整适应期。

药物性牙龈增生是一种常见的药物不良反应，其发病机制众说纷纭。赵晟药师解释，孙婆婆所服药物CCB可能通过提高细胞外Ca2+水平，影响胶原酶，进而促使胶原纤维变性，引起牙龈纤维和体积增大。这种牙龈增生一般始于服药后第一年内，出现在唇颊侧或舌侧的牙间乳头或边缘龈，呈小球状突起于牙龈表面，严重时可逐渐相连并盖住部分牙齿。发病时不会感觉疼痛，形成念珠的样子，质地坚实，略有弹性，呈淡红色。他指出，此时若患者本身牙周健康状况较差，则更易诱发并加重牙龈增生。

好在就医及时，目前经一周综合治疗，孙婆婆的血压等指标持续稳定，牙龈红肿、肥厚明显减轻，未再出血，已恢复正常咀嚼。

药物性牙龈增生已成为需长期服药的慢性病患者所面临的共同困扰之一。医院药学科负责人张倩睿副主任药师指出，现有研究显示我国CCB相关药物性牙龈增生的发生风险高于国外，这可能与我国人群中牙周健康状况及口腔卫生情况较差相关。张倩睿建议需服用易引发药物性牙龈增生类药物（如CCB）的患者，服药前进行牙周治疗是有效预防手段；同时，在服药的过程中定期进行牙周检查及相关牙周治疗，加强口腔清洁和保健，注意正确的刷牙方式，避免刷毛过硬造成刺激和损伤牙龈组织，以防止或减轻药物性牙龈增生的发生。

（药学科）